

Total tannløshet -Funksjonelle aspekter

Asbjørn Jokstad

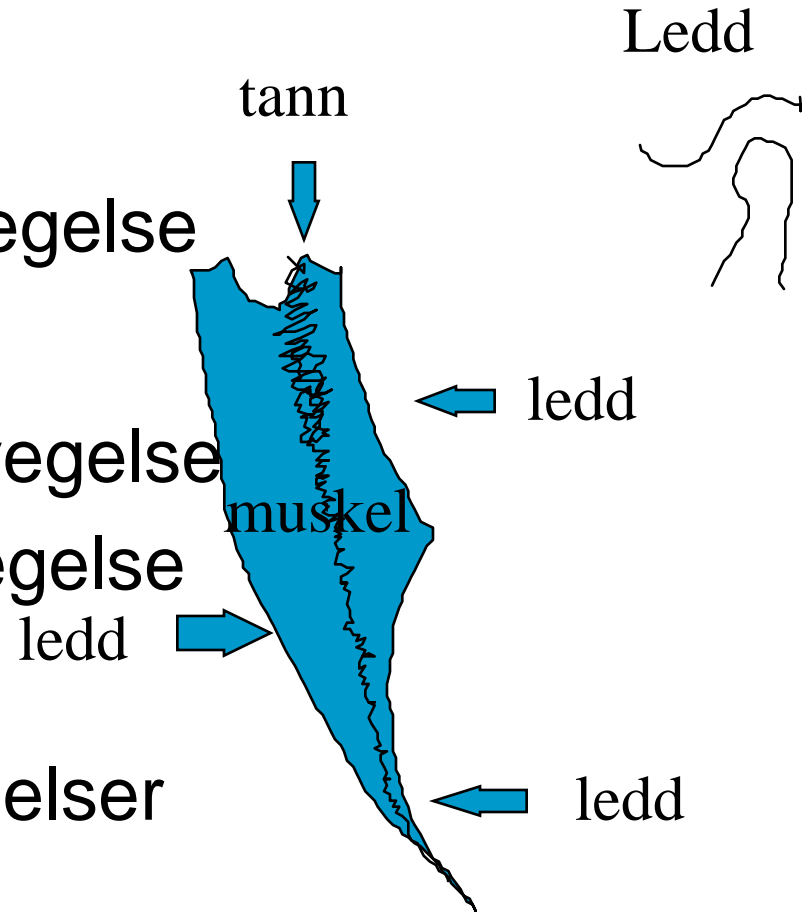


Underkjevens bevegelser

- Hos betannede
 - Tannstyring
 - Leddstyring
 - Muskelstyring
- Hos tannløse
 - Leddstyring
 - Muskelstyring

Posselts bane

- Tannstyrte
 - Kraniale grensebevegelse
- Leddstyrte
 - Posterior grensebevegelse
 - Anterior grensebevegelse
- Muskelstyrte
 - Intermediære bevegelser





Valg av sagittal kjeverelasjon for registrering

- Tannstyrt posisjon “IP”
 - Finnes ikke hos tannløse
- Muskulært styrt posisjon “MP”
 - Ikke reproducerbar
- Leddstyrt posisjon “RP”
 - Rimelig reproduser- og kontrollerbar